



## Lampiran 02. Lembar Pengumpulan Data

**LEMBAR PENGUMPULAN DATA**  
**PASIEN RAWAT INAP DISPEPSIA DI RSUD KABUPATEN BULELENG**

PERIODE: 1 Januari 2022 s/d 31 Desember 2022

NRM	Karakteristik Demografis					Karakteristik Klinis				
	Inisial Nama	Usia	L/P	Pekerjaan	Daerah Asal	Gejala Klinis	Penegakkan Diagnosis	Tatalaksana	Komplikasi	Penyakit Penyerta
676842	GUS	20	Laki-laki	Pelajar	Gerokgak	Nyeri ulu hati	Darah lengkap, foto thorax, foto abdomen	PPI + Antasida	Tidak ada	Tidak ada
678537	GS	62	Laki-laki	Tidak bekerja	Buleleng	Mual-muntah	Darah lengkap, foto thorax, ekg	AH2R + Antasida + Antiemetik	Tidak ada	ACKD
678073	PM	67	Laki-laki	Tidak bekerja	Sukasada	Mual-muntah	Darah lengkap, foto thorax, ekg	PPI + Antiemetik	Tidak ada	PPOK
676162	KS	65	Perempuan	Tidak bekerja	Busungbiu	Mual-muntah	Darah lengkap,	AH2R + Antasida + Antiemetik	Tidak ada	Pneumonia

							foto thorax, ekg			
663179	IGIS K	20	Laki- laki	Mahasisw a	Seririt	Nyeri ulu hati	Darah lengkap, ekg	PPI + Antasida + Sucralfat	Tidak ada	Tidak ada
674018	PIL	15	Peremp uan	Pelajar	Banjar	Nyeri ulu hati	Darah lengkap, ekg, urin lengkap	AH2R + Antasida	Tidak ada	Tidak ada
676017	NWN	66	Peremp uan	Petani	Penebel	Mual- muntah	Darah lengkap, foto thorax, ekg	PPI + Antasida + Antiemetik	Tidak ada	ACKD, PPOK
674279	SR	35	Laki- laki	Tidak bekerja	Tejakula	Nyeri ulu hati	Darah lengkap, foto thorax, ekg	PPI + Antasida	Tidak ada	Tidak ada
611060	MO	56	Laki- laki	Swasta	Seririt	Mual- muntah	Darah lengkap, foto thorax, ekg	PPI + Antasida + Antiemetik	Tidak ada	Tidak ada
506920	DAM	25	Peremp uan	Swasta	Seririt	Nyeri ulu hati	Darah lengkap, foto thorax, urin lengkap	PPI + Antasida	Tidak ada	Tidak ada
633350	MS	70	Peremp uan	Tidak bekerja	Banjar	Nyeri ulu hati	Darah lengkap,	PPI + Antasida	Tidak ada	Herpes zoster

							foto thorax, ekg			
665954	KS	10	Laki-laki	Pelajar	Kubutambahan	Mual-muntah	Darah lengkap, urin lengkap	PPI + Antiemetik	Tidak ada	Renal pseudotumor
646084	KS	33	Laki-laki	Swasta	Banjar	Mual-muntah	Darah lengkap, foto thorax, usg	PPI + Antasida + Antiemetik	Tidak ada	Tidak ada
540332	WM	69	Perempuan	Petani	Tejakula	Mual-muntah	Darah lengkap, foto thorax, ekg	PPI + Antasida + Antiemetik	Tidak ada	Tidak ada
646962	LS	51	Perempuan	Tidak bekerja	Sawan	Mual-muntah	Darah lengkap, foto thorax, ekg	PPI + Antasida + Antiemetik	Tidak ada	Hipertensi
671361	LM	80	Perempuan	Tidak bekerja	Sukasada	Nyeri ulu hati	Darah lengkap, foto thorax, ekg, urin lengkap, foto abdomen, usg	PPI + Sucralfat	Konstipasi	Tidak ada
672736	LS	72	Perempuan	Tidak bekerja	Tejakula	Sulit menelan	Darah lengkap,	PPI	Tidak ada	Tidak ada

							foto thorax, ekg			
670654	KG	81	Laki-laki	Buruh tani	Sawan	Nyeri ulu hati	Darah lengkap, foto thorax, ekg	PPI	Tidak ada	Syok hipovolemik
672115	KP	79	Laki-laki	Tidak bekerja	Sukasada	Mual-muntah	Darah lengkap, foto thorax, ekg	AH2R + Antasida + Sucralfat + Antiemetik	Tidak ada	Tidak ada
153923	KD	80	Perempuan	Tidak bekerja	Kubutambahan	Nyeri ulu hati	Darah lengkap, foto thorax, ekg, urin lengkap	AH2R + Antasida	Tidak ada	CKD
371094	MR	76	Perempuan	Tidak bekerja	Sawan	Nyeri ulu hati	Darah lengkap, foto thorax, ekg, foto abdomen	PPI + Antasida + Sucralfat	Tidak ada	Tidak ada
212119	NMS	52	Perempuan	Tidak bekerja	Gerokgak	Nyeri ulu hati	Darah lengkap, ekg, urin lengkap	PPI	Tidak ada	Depresi
325977	NM	37	Perempuan	PNS	Seririt	Mual-muntah	Darah lengkap	PPI + Antiemetik	Tidak ada	Tidak ada
462549	GM	67	Laki-laki	Tidak bekerja	Sukasada	Nyeri ulu hati	Darah lengkap,	PPI + Antasida	Tidak ada	Tidak ada

							foto thorax, ekg, urin lengkap, foto abdomen			
153242	IBM	20	Laki- laki	Mahasiswa	Buleleng	Nyeri ulu hati	Darah lengkap, foto thorax, ekg	PPI + Antasida + Sucralfat	Tidak ada	Tidak ada
277616	LB	49	Peremp- uan	Petani	Buleleng	Nyeri ulu hati	Darah lengkap, foto thorax, ekg	PPI + Antasida	Tidak ada	Tidak ada
449583	KHS	26	Laki- laki	Tidak bekerja	Buleleng	Mual- muntah	Darah lengkap, urin lengkap	PPI + Antasida + Antiemetik	Tidak ada	Epilepsi
448869	IMG	57	Laki- laki	Tidak bekerja	Sawan	Mual- muntah	Darah lengkap, foto thorax, ekg, urin lengkap	PPI + Antasida + Antiemetik	Tidak ada	AKI
678527	KS	37	Laki- laki	Tidak bekerja	Buleleng	Mual- muntah	Darah lengkap, ekg, analisa gas darah	PPI + Antiemetik	Tidak ada	AKI ec minum alkohol
510786	MS	86	Peremp- uan	Tidak bekerja	Buleleng	Nyeri ulu hati	Darah lengkap, foto thorax,	PPI + Antasida	Tidak ada	Tidak ada



							ekg, urin lengkap			
672247	GS	63	Laki-laki	Tidak bekerja	Tejakula	Mual-muntah	Darah lengkap, foto thorax, ekg, urin lengkap, usg, faal ginjal, feses lengkap	AH2R + Antasida + Antiemetik	Tidak ada	Oseteoarthritis
601970	KM	31	Perempuan	Tidak bekerja	Seririt	Mual-muntah	Darah lengkap, foto thorax, ekg, urin lengkap, faal hati	PPI + Antasida + Antiemetik	Tidak ada	Tidak ada
677910	MS	27	Laki-laki	Buruh	Kubutambahan	Nyeri ulu hati	Darah lengkap, foto thorax, ekg	PPI + Antasida	Tidak ada	Tidak ada
677831	ASD	21	Perempuan	Swasta	Buleleng	Nyeri ulu hati	Darah lengkap, foto thorax	AH2R + Antasida	Tidak ada	Tidak ada
673632	KS	65	Perempuan	Tidak bekerja	Seririt	Nyeri ulu hati	Darah lengkap, foto thorax, ekg, urin lengkap	AH2R + Antasida	Tidak ada	Bronchiectasis terinfeksi

675202	IPD	48	Laki-laki	Swasta	Banjar	Nyeri ulu hati	Darah lengkap, foto thorax, ekg, urin lengka	PPI + Antasida	Tidak ada	Tidak ada
675242	NGJ	66	Laki-laki	Buruh	Banjar	Nyeri ulu hati	Darah lengkap, foto thorax, ekg	PPI + Antasida + Sucralfat	Tidak ada	Syok, hipertensi, polineuropati
677658	KSH	17	Perempuan	Pelajar	Tejakula	Mual-muntah	Darah lengkap, foto thorax	AH2R + Antasida + Antiemetik	Tidak ada	Tidak ada
676998	PK	58	Laki-laki	Petani	Sukasada	Mual-muntah	Darah lengkap, foto thorax, ekg, urin lengkap	PPI + Antasida + Antiemetik	Tidak ada	Tidak ada
675593	KS	48	Laki-laki	Swasta	Banjar	Mual-muntah	Darah lengkap, foto thorax, ekg	PPI + Antasida + Antiemetik	Tidak ada	Tidak ada
676597	ABSM	19	Perempuan	Pelajar	Tejakula	Mual-muntah	Darah lengkap, foto thorax	AH2R + Antasida + Antiemetik	Panic attack	Tidak ada
678846	IKAY	36	Laki-laki	Petani	Banjar	Mual-muntah	Darah lengkap, foto thorax,	PPI + Antiemetik	Tidak ada	Cystitis



							urin lengkap, usg			
678285	M	43	Perempuan	Tidak bekerja	Sawan	Mual-muntah	Darah lengkap, foto thorax, ekg, urin lengkap, faal hati	PPI + Antiemetik	Tidak ada	Syok, ISK, dermatitis, skabies
678369	WK	51	Laki-laki	Swasta	Buleleng	Nyeri ulu hati	Darah lengkap, foto thorax, ekg	PPI + Antasida	Tidak ada	Tidak ada
566619	KB	40	Laki-laki	Petani	Banjar	Nyeri ulu hati	Darah lengkap, foto thorax, ekg, foto abdomen	PPI + Antasida + Sucralfat	Tidak ada	Tidak ada
675113	DMN	77	Laki-laki	Buruh	Buleleng	Mual-muntah	Darah lengkap, foto thorax, ekg	PPI + Antiemetik	Tidak ada	BPH
464240	KKH	8	Laki-laki	Pelajar	Buleleng	Mual-muntah	Darah lengkap	Antasida + Antiemetik	Konstipasi	Tidak ada
661076	PS	62	Perempuan	PNS	Buleleng	Mual-muntah	Darah lengkap, foto thorax, ekg	PPI + Antiemetik	Syok hipovolemik	Ca ovarium

666226	KM	48	Laki-laki	Buruh	Buleleng	Mual-muntah	Darah lengkap, foto thorax, ekg	AH2R + Antiemetik	Tidak ada	Vertigo
667366	NS	81	Perempuan	Tidak bekerja	Buleleng	Mual-muntah	Darah lengkap, foto thorax, ekg, urin lengkap	PPI + Antasida + Antiemetik	Tidak ada	Hipertensi
667665	MKC	28	Laki-laki	Petani	Seririt	Nyeri ulu hati	Darah lengkap, foto thorax	PPI + Antasida	Tidak ada	Tidak ada
602531	LMW	69	Laki-laki	Tidak bekerja	Buleleng	Sesak	Darah lengkap, foto thorax, ekg, urin lengkap	PPI	Tidak ada	Tidak ada
666200	DPM	70	Perempuan	Tidak bekerja	Busungbiu	Penurunan nafsu makan	Darah lengkap, foto thorax, ekg	PPI + Antasida	Tidak ada	Tidak ada
660038	IGN W	40	Laki-laki	Swasta	Seririt	Nyeri ulu hati	Darah lengkap, ekg, faal hati	PPI + Antasida + Antiemetik	Tidak ada	Cystitis
490039	NPA	57	Perempuan	Tidak bekerja	Sawan	Nyeri ulu hati	Darah lengkap, foto thorax, urin	PPI + Antasida	Tidak ada	Tidak ada

							lengkap, foto abdomen			
343395	WB	77	Laki- laki	Petani	Busungbiu	Sesak	Darah lengkap, foto thorax, ekg, urin lengkap, foto abdomen, faal hati	PPI	Syok hipovolem ik	Stroke
660399	NS	42	Laki- laki	Swasta	Buleleng	Mual- muntah	Darah lengkap, foto thorax	PPI + Antasida + Antiemetik	Tidak ada	Tidak ada
493112	GR	66	Laki- laki	Swasta	Buleleng	Mual- muntah	Darah lengkap, foto thorax, ekg	PPI + Antasida + Antiemetik	Tidak ada	Hipertensi
335944	MW	36	Laki- laki	Tidak bekerja	Buleleng	Mual- muntah	Darah lengkap, foto thorax, ekg, usg	PPI + Antasida + Antiemetik	Tidak ada	Hepatitis B
198703	KR	57	Peremp uan	Tidak bekerja	Seririt	Mual- muntah	Darah lengkap, foto thorax, ekg, urin lengkap, foto	PPI + Antasida + Antiemetik	Tidak ada	Cystitis

							abdomen, usg			
664509	MSN	42	Perempuan	Tidak bekerja	Sawan	Nyeri ulu hati	Darah lengkap, foto thorax, ekg, foto abdomen	PPI + Antasida	Tidak ada	Tidak ada
305637	NS	59	Perempuan	Swasta	Sawan	Mual-muntah	Darah lengkap, foto thorax, ekg, foto abdomen, usg	PPI + Antasida + Antiemetik	Tidak ada	Ca limfomamalignant
530954	IWM	74	Laki-laki	Tidak bekerja	Sukasada	Mual-muntah	Darah lengkap, foto thorax, ekg	PPI + Antasida + Antiemetik	Tidak ada	Tidak ada

**LEMBAR PENGUMPULAN DATA PENEGAKKAN DIAGNOSIS**  
**PASIEN RAWAT INAP DISPEPSIA DI RSUD KABUPATEN BULELENG**

PERIODE: 1 Januari 2022 s/d 31 Desember 2022

NRM	Inisial Nama	Jenis Pemeriksaan	Tanggal Pemeriksaan	Hasil/Kesan
676842	GUS	Darah lengkap, foto thorax, foto abdomen	8 November 2023	Darah lengkap: peningkatan monosit, eritrosit, hemoglobin, hematokrit. Penurunan eosinofil, IG Foto thorax: normal Foto Abdomen: retensi fecal material
678537	GS	Darah lengkap, foto thorax, ekg	16 Desember 2022	Darah lengkap: peningkatan leukosit, monosit, neutrofil, NLR, ureum, kreatinin, chloride. Penurunan limfosit, eosinofil, IG Foto thorax: normal EKG: normal
678073	PM	Darah lengkap, foto thorax, ekg	30 November 2022	Darah lengkap: peningkatan neutrofil, NLR, ureum. Penurunan limfosit, IG, eritrosit, hemoglobin, hematokrit. Foto thorax: aortosklerosisx hiperinflasi paru EKG: sinus rythm with PAC(s)
676162	KS	Darah lengkap, foto thorax, ekg	26 Oktober 2022	Darah lengkap: peningkatan leukosit, monosit, neutrofil, monosit, MPV, NLR, ureum, sgot, kalsium. Penurunan limfosit, eosinofil, IG, eritrosit, hemoglobin, hematokrit,

				<p>natrium, chloride.</p> <p>Foto thorax: fibrosis paru kanan ec post inflamasi</p> <p>EKG: normal</p>
663179	IGISK	Darah lengkap, ekg	22 September 2022	<p>Darah lengkap: penurunan IG, hemoglobin</p> <p>EKG: normal</p>
674018	PIL	Darah lengkap, ekg, urin lengkap	12 September 2022	<p>Darah lengkap: peningkatan leukosit, eosinofil, neutrofil. Penurunan IG</p> <p>EKG: ventricular rhytm</p> <p>Urin lengkap: peningkatan pH, terdapat leukosit, positif bakteri.</p>
676017	NWN	Darah lengkap, foto thorax, ekg	23 Oktober 2022	<p>Darah lengkap: peningkatan leukosit, neutrofil, eritrosit, NLR, ureum, kreatinin. Penurunan limfosit, eosinofil, IG, kalium.</p> <p>Foto thorax: hiperinflasi paru, aortosklerosis</p> <p>EKG: rigth ventricular hyperthropy da widesread ST-T abnormality ec iskemia</p>
674279	SR	Darah lengkap, foto thorax, ekg	19 September 2022	<p>Darah lengkap: peningkatan monosit, eosinofil, eritrosit, hemoglobin, ureum, sgot, sgpt. Penurunan neutrofil, IG, RDW-SD, kalsium.</p> <p>Foto thorax: normal</p>



				EKG: normal
611060	MO	Darah lengkap, foto thorax, ekg	6 September 2022	Darah lengkap: peningkatan limfosit, monosit, ureum, sgot. Penurunan neutrofil, IG, eritrosit, hemoglobin, hematokrit, MPV, PDW, P-LCR, kalsium. Foto thorax: normal EKG: sinus ryhtm with 1st degree av block
506920	DAM	Darah lengkap, foto thorax, urin lengkap	24 Oktober 2022	Darah lengkap: penurunan eosinofil, IG, MCHC, kalsium Foto thorax: normal Urin lengkap: peningkatan pH, keton positif, bakteri positif
633350	MS	Darah lengkap, foto thorax, ekg	12 Juli 2022	Darah lengkap: peningkatan monosit, MPV, NLR, ureum. Penurunan limfosit, eosinofil, IG, platelet, natrium, kalium, kalsium. Foto thorax: normal EKG: normal
665954	KS	Darah lengkap, urin lengkap	28 Mei 2022	Darah lengkap: peningkatan monosit, neutrofil, P-LCR. Penurunan limfosit, IG, eritrosit, hemoglobin, hematokrit, platelet, kalium. Urin lengkap: protein +, keton ++, kristal positif, bakteri positif

646084	KS	Darah lengkap, foto thorax, usg	1 Oktober 2022	Darah lengkap: peningkatan monosit, ureum. Penurunan limfosit, eosinofil, IG, eritrosit, hematokrit, natrium, kalium, kalsium. Foto thorax: normal USG: normal
540332	WM	Darah lengkap, foto thorax, ekg	15 Agustus 2022	Darah lengkap: peningkatan monosit, RDW-CV, MPV, platelet, chloride. Penurunan IG, hemoglobin, MCHC. Foto thorax: normal EKG: normal
646962	LS	Darah lengkap, foto thorax, ekg	26 Juli 2022	Darah lengkap: peningkatan monosit, eosinofil, ureum, sgot, sgpt, chloride. Penurunan neutrofil, IG, kalsium. Foto thorax: normal EKG: normal
671361	LM	Darah lengkap, foto thorax, ekg, urin lengkap, foto abdomen, usg	4 September 2022	Darah lengkap: peningkatan monosit, RDW-CV, ureum. Penurunan leukosit, limfosit, IG, eritrosit, hemoglobin, hematokrit, PDW. Urin lengkap: protein++, keton+, leukosit+, eritrosit++, bakteri+ Foto thorax: normal

				<p>USG: scibala proyeksi colon ascenden, kista simple ren kanan, bosniak I, debris intrabuli, divertikel buli</p> <p>EKG: sinus ryhtm with borderline 1st degree AV block</p>
672736	LS	Darah lengkap, foto thorax, ekg	17 Agustus 2022	<p>Darah lengkap: peningkatan neutrofil, NLR, ureum, sgot. Penurunan limfosit, eosinofil, IG.</p> <p>Foto thorax: emphysema pulmonum, cor tidak tampak kelainan</p> <p>EKG: normal</p>
670654	KG	Darah lengkap, foto thorax, ekg	7 Juli 2022	<p>Darah lengkap: peningkatan monosit, RDW-CV, ureum, sgot. Penurunan IG, eritrosit, hemoglobin, hematokrit, MCHC, kalsium.</p> <p>Foto thorax: cardiometalu dengan arkus aorta, emphysematous lung</p> <p>EKG: ectopic atrial rhythm with PVC(s)</p>
672115	KP	Darah lengkap, foto thorax, ekg	6 Agustus 2022	<p>Darah lengkap: peningkatan eosinofil, platelet, MPV, ureum. Penurunan limfosit, IG, eritrosit, hemoglobin</p> <p>Foto thorax: emphysomatous lung</p> <p>EKG: ectopic atrial ryhthm</p>
153923	KD	Darah lengkap, foto thorax, ekg, urin lengkap	3 September 2022	<p>Darah lengkap: peningkatan monosit, eosinofil, ureum, kreatinin, sgot. Penurunan IG, eritrosit, hemoglobin, hematokrit.</p>

				<p>Urin lengkap: protein+, leukosit++++, eritrosit+, bakteri+, peningkatan ureum dan kreatinin.</p> <p>Foto thorax: cardiomegaly, emphysematous lung</p> <p>EKG: masalah pada ventrikel</p>
371094	MR	Darah lengkap, foto thorax, ekg, foto abdomen	1 Oktober 2022	<p>Darah lengkap: peningkatan leukosit, neutrofil, NLR, GDS, ureum, sgpt. Penurunan limfosit, eosinofil, IG, PDW, P-LCR.</p> <p>Foto thorax: cardiomegaly, pulmo normal</p> <p>Foto abdomen: suspek cholelithiasis dd/ kalsifikasi costichondral, tidak ada ileus, tidak ada batu opak traktus urinarius.</p> <p>EKG: ectopic atrial rhythm with PAC(s)</p>
212119	NMS	Darah lengkap, ekg, urin lengkap	14 Oktober 2022	<p>Darah lengkap: peningkatan leukosit, neutrofil, NLR, GDS, ureum, sgpt, HbA1c. Penurunan limfosit, eosinofil, IG.</p> <p>Urin lengkap: keton+/-, leukosit+</p> <p>EKG: normal</p>
325977	NM	Darah lengkap	4 Oktober 2022	Darah lengkap: peningkatan eosinofil, ureum. Penurunan neutrofil, IG
462549	GM	Darah lengkap, foto thorax, ekg, urin	21 Oktober 2022	Darah lengkap: peningkatan monosit, ureum, kreatinin. Penurunan IG, natrium, kalium, chloride, kalsium

		lengkap, foto abdomen		<p>Urin lengkap: normal</p> <p>Foto thorax: normal</p> <p>Foto abdomen: degenerative disc disease lumbalis, tak tampak ileus dan pneumopertineum</p> <p>EKG: sinus rhythm with borderline 1st degree AV block</p>
153242	IBM	Darah lengkap, foto thorax, ekg	30 November 2022	<p>Darah lengkap: peningkatan monosit, chloride. Penurunan IG, MPV, PDW, P-LCR, Kalium, kalsium.</p> <p>Foto thorax: normal</p> <p>EKG: normal</p>
277616	LB	Darah lengkap, foto thorax, ekg	19 November 2022	<p>Darah lengkap: peningkatan neutrofil, eritrosit, NLR, ureum, sgot. Penurunan limfosit, eosinofil, IG, RDW-SD.</p> <p>Foto thorax: normal</p> <p>EKG: normal</p>
449583	KHS	Darah lengkap, urin lengkap	18 Mei 2022	<p>Urin lengkap: bakteri positif</p> <p>Darah lengkap: peningkatan leukosit, monosit, eosinofil, ureum. Penurunan IG, kalsium</p>
448869	IMG	Darah lengkap, foto thorax, ekg, urin lengkap	18 Mei 2022	<p>Darah lengkap: peningkatan leukosit, monosit, neutrofil, NLR, ureum, kreatinin sgot. Penurunan limfosit, eosinofil, IG, hemoglobin, hematokrit, MCV, MCHC.</p>



				<p>Urin lengkap: protein+/-, keton+/-</p> <p>Foto thorax: normal</p> <p>EKG: sinus rhythm with borderline 1st degree AV block</p>
678527	KS	Darah lengkap, ekg, analisa gas darah	8 Desember 2022	<p>Darah lengkap: peningkatan monosit, ureum, kreatinin, chloride. Penurunan IG, eritrosit, hemoglobin, hematokrit, kalium, kalsium.</p> <p>EKG: normal</p>
510786	MS	Darah lengkap, foto thorax, ekg, urin lengkap	10 Desember 2022	<p>Darah lengkap: peningkatan neutrofil, NLR, ureum, sgot. Penurunan limfosit, eosinofil, IG.</p> <p>Urin lengkap: peningkatan pH, leukosit+, bakteri+.</p> <p>Foto thorax: hiperinflasi paru, aortosklerosis</p> <p>EKG: anterospetal infarct</p>
672247	GS	Darah lengkap, foto thorax, ekg, urin lengkap, usg, faal ginjal, feses lengkap	24 November 2022	<p>Darah lengkap: peningkatan limfosit, monosit, RDW-CV, platelet, PCT, ureum, kreatinin, chloride, kalsium. Penurunan neutrofil, IG, eritrosit, hemoglobin, hematokrit, MPV, PDW, kalium.</p> <p>Faal ginjal: peningkatan asam urat</p> <p>Feses lengkap: sisa makanan positif, serat tumbuhan positif, serat daging positif, lemak positif.</p>



				<p>Urin lengkap: protein++, leukosit+++ , bakteri positif.</p> <p>Foto thorax: lesi udara kuadran kanan atas abdomen dd abses hepar, pneumpetoneum; aortosklerosis; cor dan pulmo normal</p> <p>USG: fatty liver, sludge GB, kista kompleks ginjal kanan, hipertrofi prostat grade 1, tak tampak gambaran massa atau abses pada hepar</p> <p>EKG: sinus takikardia</p>
601970	KM	Darah lengkap, foto thorax, ekg, urin lengkap, faal hati	5 Desember 2022	<p>Darah lengkap: peningkatan monosit, neutrofil, NLR, ureum. Penurunan limfosit, eosinofil, IG, MCV, RDW-SD, natrium, chloride.</p> <p>Urin lengkap: keton+/-, leukosit+, bakteri positif</p> <p>Faal hati: albumin normal</p> <p>Foto thorax: normal</p> <p>EKG: sinus takikardia</p>
677910	MS	Darah lengkap, foto thorax, ekg	2 Desember 2022	<p>Darah lengkap: peningkatan neutrofil, NLR, ureum. Penurunan limfosit, eosinofil, IG, hemoglobin, hematokrit, MCV, RDW-SD, MPV, PDW, kreatinin.</p> <p>Foto thorax: normal</p>

				EKG: normal
677831	ASD	Darah lengkap, foto thorax	27 November 2022	Darah lengkap: peningkatan neutrofil, NLR, kalsium. Penurunan limfosit, eosinofil, IG, PDW. Foto thorax: normal
673632	KS	Darah lengkap, foto thorax, ekg, urin lengkap	4 September 2022	Darah lengkap: pemingkatan monosit, platelet, ureum, kreatinin, sgpt. Penurunan IG, eritrosit, hemoglobin, hematokrit, PDW, P-LCR. Urin lengkap: protein+++ Foto thorax: pneumonia dd infected bronchiectasis, atherosklerosis aorta, cor normal EKG: normal
675202	IPD	Darah lengkap, foto thorax, ekg, urin lengka	25 Oktober 2022	Darah lengkap: peningkatan leukosit, monosit, neutrofil, RDW-CV, NLR, ureum. Penurunan limfosit, eosinofil, IG, eritrosit, hemoglobin, hematokrit, MPV, PDW, P-LCR, kreatinin, natrium, chloride. Urin lengkap: normal Foto thorax: normal EKG: normal
675242	NGJ	Darah lengkap, foto thorax, ekg	8 Oktober 2022	Darah lengkap: peningkatan monosit, ureum, sgpt. Penurunan limfosit, eosinofil, IG, eritrosit, natrium,

				chloride.  Foto thorax: cor normal, fibrosis paru kiti ec post inflamasi  EKG: sinus takikardi
677658	KSH	Darah lengkap, foto thorax	23 November 2022	Darah lengkap: peningkatan limfosit. Penurunan neutrofil, IG, PDW.  Foto thorax: normal
676998	PK	Darah lengkap, foto thorax, ekg, urin lengkap	11 November 2022	Darah lengkap: peningkatan leukosit, monosit, neutrofil, NLR, ureum. Penurunan limfosit, eosinofil, IG, hemoglobin, hematokrit, kreatinin.  Urin lengkap: peningkatan pH, protein++, urobilin+, keton+/-  Foto thorax: normal  EKG: normal
675593	KS	Darah lengkap, foto thorax, ekg	15 Oktober 2022	Darah lengkap: peningkatan monosit, neutrofil, MCHC, NLR, ureum, sgot. Penurunan limfosit, eosinofil, IG, MPV, PDW, natrium, kalium (sangat), chloride, kalsium.  Foto thorax: suspek nodul muktiple paru kiri dd nodul benign, metastase, artefact vaskular, tak tamoak tanda pneumonia.  EKG: normal

676597	ABSM	Darah lengkap, foto thorax	4 November 2022	<p>Darah lengkap: peningkatan leukosit, neutrofil, MPV. Penurunan limfosit, eosinofil, IG, kalium</p> <p>Foto thorax: normal</p>
678846	IKAY	Darah lengkap, foto thorax, urin lengkap, usg	16 Desember 2022	<p>Darah lengkap: peningkatan leukosit, neutrofil, eritrosit, RDW-CV, ureum, sgot, sgpt.</p> <p>Urin lengkap: normal</p> <p>USG: sludge GB, tak tampak cholecystitis, splenomegaly, cystitis; hepar, ginjal bilateral, pankreas, aorta, dan prostat normal</p> <p>Foto thorax: normal</p>
678285	M	Darah lengkap, foto thorax, ekg, urin lengkap, faal hati	29 Desember 2022	<p>Darah lengkap: peningkatan leukosit, monosit, neutrofil, RDW-CV, platelet, MPV, NLR, ureum, kreatinin, sgot, sgpt. Penurunan limfosit, eosinofil, IG, natrium, kalsium.</p> <p>Urin lengkap: keruh, protein++, urobilin+, keton+, nitrit+, eritrosit+++, kristal urat positif, bakteri positif.</p> <p>Faal hati: peningkatan bilirubin total, direk, sgot, sgpt. Penurunan albumin</p> <p>Foto thorax: normal</p> <p>EKG: sinus takikardi</p>

678369	WK	Darah lengkap, foto thorax, ekg	5 Desember 2022	Darah lengkap: peningkatan leukosit, monosit, neutrofil, NLR, ureum. Penurunan limfosit, eosinofil, IG, kalium, kalsium.  Foto thorax: normal  EKG: normal
566619	KB	Darah lengkap, foto thorax, ekg, foto abdomen	3 November 2022	Darah lengkap: peningkatan leukosit, neutrofil, NLR, ureum, sgot, sgpt. Penurunan limfosit, IG, kalium.  Foto thorax: normal  Foto abdomen: normal  EKG: normal
675113	DMN	Darah lengkap, foto thorax, ekg	11 Oktober 2022	Darah lengkap: peningkatan leukosit, monosit, neutrofil, platelet, PCT, NLR, ureum, sgpt. Penurunan limfosit, eosinofil, IG, eritrosit, hemoglobin, hematokrit, MPV, PDW, natrium, chloride.  Foto thorax: cor dan pulmo normal, cysticercosis.  EKG: stemi lateral
464240	KKH	Darah lengkap	7 Januari 2022	Darah lengkap: Peningkatan: monosit, neutrofil, NLR. Penurunan: limfosit, IG, RDW-SD, Natrium
661076	PS	Darah lengkap, foto thorax, ekg	9 Februari 2022	Darah lengkap: Peningkatan leukosit, monosit, neutrofil, RDW-CV, Platelet, PCT, NLR, Ureum, Kreatinin serum, kalium, kalsium. Penurunan limfosit, eosinofil, IG, MCV,

				MCH, Natrium  Foto thorax: normal  EKG: sinus takikardi
666226	KM	Darah lengkap, foto thorax, ekg	1 April 2022	Darah lengkap: Peningkatan neutrofil, NLR, Ureum. Penurunan limfosit, eosinofil, IG, RDW-SD, Kreatinin.  Foto thorax: normal  EKG: sinus takikardi infarct anterior
667366	NS	Darah lengkap, foto thorax, ekg, urin lengkap	21 April 2022	Darah lengkap: Peningkatan monosit, MCHC, Ureum, SGOT, SGPT. Penurunan leukosit, limfosit, eosinofil, IG, eritrosit, hemoglobin, HCT, PDW, natrium (sangat), kalium, chloride (sangat), kalsium.  Urin lengkap: peningkatan pH, protein+, bakteri positif  Foto thorax: cor dan pulmo normal, atherosklerosis aorta  EKG: normal
667665	MKC	Darah lengkap, foto thorax	29 April 2022	Darah lengkap: peningkatan eosinofil. Penurunan IG, RDW-SD, RDW-CV  Foto thorax: normal
602531	LMW	Darah lengkap, foto thorax, ekg, urin lengkap	12 Maret 2022	Darah lengkap: peningkatan monosit, RDW-CV, ureum, kreatinin, SGOT, SGPT. Penurunan leukosit, limfosit, neutrofil, eosinofil, IG, eritrosit, hematokrit, hemoglobin,



				<p>platelet, PCT, natrium, chloride, kalsium.</p> <p>Urin lengkap: eritrosit +/-</p> <p>Foto thorax: cor dan pulmo normal, teroasang wire pada proyeksi sternum.</p> <p>EKG: sinus rhythm small inferior Q waves: infarct cannot be exclude, low QRS voltages in precordial leads.</p>
666200	DPM	Darah lengkap, foto thorax, ekg	31 Maret 2022	<p>Darah lengkap: peningkatan monosit, kreatinin, kalsium, asam urat. Penurunan IG, kalium.</p> <p>Foto thorax: cardiomegaly dengan aortosclerosis, dan congestive pulmonum</p> <p>EKG: sinus rhythm left axis deviation, anterospetal T wave abnormality is no specific.</p>
660038	IGNW	Darah lengkap, ekg, faal hati	31 Desember 2021	<p>Darah lengkap: peningkatan leukosit, monosit, neutrofil, platelet, NLR. Penurunan limfosit, eosinofil, IG, eritrosit, hemoglobin, hematokrit, MPV, PDW.</p> <p>Faal hati: Normal bilirubin (total, indirek, direk), SGOT, SGPT, albumin. Non reaktif HBsAg, anti HCV</p> <p>EKG: sinus rhythm incomplete RBBB septal T wave abnormality is nonspecific.</p>

490039	NPA	Darah lengkap, foto thorax, urin lengkap, foto abdomen	15 Mei 2022	<p>Darah lengkap: peningkatan monosit, MCHC, NLR, Ureum, kreatinin. Penurunan limfosit, eosinofil, IG, eritrosit, hemoglobin, hematokrit, MCV, RDW-SD, PDW, P-LCR, Natrium (sangat), kalium (sangat), chloride (sangat), kalsium.</p> <p>Urin lengkap: normal</p> <p>Foto thorax: normal</p> <p>Foto abdomen: tidak tampak batu radioopaque proyeksi trajtus urinarius, peningkatan udara usus, tidak tampak ileus, spondylosis lumbalis.</p> <p>EKG: sinus rhythm dengan 1st degree AV block.</p>
343395	WB	Darah lengkap, foto thorax, ekg, urin lengkap, foto abdomen, faal hati	21 April 2022	<p>Darah lengkap: peningkatan neutrofil, NLR, Ureum, SGPT. Penurunan limfosit, eosinofil, IG, eritrosit, hemoglobin, hematokrit, PDW, natrium, kalium, chloride, kalsium.</p> <p>Urin lengkap: warna kuning kemerahan, kejernihan keruh, protein++, nitrit+, eritrosit+++, kristal amorph urat positif, bakteri positif.</p> <p>Faal hati: penurunan albumin</p> <p>Thorax: pneumonia, jantung tidak tampak kelainan, atherosklerosis aorta.</p>

				Foto abdomen: normal EKG: sinus rhythm with PAC(s)
660399	NS	Darah lengkap, foto thorax	30 April 2022	Darah lengkap: peningkatan eosinofil, neutrofil, NLR, Ureum. Penurunan limfosit, IG, RDW-SD Foto thorax: normal
493112	GR	Darah lengkap, foto thorax, ekg	21 April 2022	Darah lengkap: peningkatan eosinofil, monosit, ureum. Penurunan limfosit, IG, kreatinin, natrium, kalium, kalsium. Foto thorax: normal EKG: sinus rythn normal
335944	MW	Darah lengkap, foto thorax, ekg, usg	21 April 2022	Darah lengkap: peningkatan leukosit, limfosit, eosinofil, hemoglobin, ureum, SGPT. Penurunan neutrofil, IG, kalium. Reaktif HBsAg. Foto thorax: normal USG: tidak tampak tanda-tanda chronic liver disease, sirosis heostis dan hepatis porta. Tidak tampak kelainan pada hepar, GB, lien, pancreas, dan ginjal kanan kiri. EKG: sinus aritmia left anterior fascicular block.
198703	KR	Darah lengkap, foto thorax, ekg, urin lengkap, foto abdomen, usg	21 April 2022	Darah lengkap: peningkatan limfosit, MPV, ureum, kreatinin, chloride. Penurunan neutrofil, IG, eritrosit. Urin lengkap: kejernihan keruh, peningkatan pH,

				<p>leukosit+++ , bakteri positif.</p> <p>Foto thorax: normal</p> <p>Foto abdomen: peningkatan udara usus dengan fecal material prominent, tidak tampak ileus, tidak tampak batu radioopak proyeksi traktur urinarius.</p> <p>USG: chronic cystitis. Tidak tampak kelainan pada hepar, GB, lien, pancreas, dan ginjal kanan kiri yang tervisualisasi.</p> <p>EKG: atrial fibrillation</p>
664509	MSN	Darah lengkap, foto thorax, ekg, foto abdomen	19 Februari 2022	<p>Darah lengkap: peningkatan leukosit, neutrofil, eritrosit, NLR, kreatinin. Penurunan limfosit, eosinofil, IG.</p> <p>Foto thorax: normal</p> <p>Foto abdomen: retensi fecal material, tidak tampak ileus maupun pneumoperitoneum, tidak tampak batu radioopak di sepanjang traktus urinarius, spondylosis lumbalis.</p> <p>EKG: sinus rhythm possible anterior infarct, possible right ventricular hyperthrophy.</p>
305637	NS	Darah lengkap, foto thorax, ekg, foto abdomen, usg	5 Januari 2022	<p>Darah lengkap: peningkatan leukosit, monosit, neutrofil, NLR, kalsium, ureum, SGOT. Penurunan limfosit, eosinofil, IG, hemoglobin, hematokrit, PDW, P-LCR, natrium, chloride.</p>

				<p>Foto thorax: normal</p> <p>Foto abdomen: tidak tampak batu radioopak, peningkatan udara usus, tidak tampak ileus, spondylosis lumbalis.</p> <p>USG: massa solid di abdomen bawah disertai lymphadenopathy multipel paraaorta dan parailiaka kanan kiri suspect malignant lymphoma, kista simple ren kiri.</p> <p>EKG: sinus takikardi inferior and anteroseptal T wave abnirmality.</p>
530954	IWM	Darah lengkap, foto thorax, ekg	5 Januari 2022	<p>Darah lengkap: peningkatan leukosit, monosit, neutrofil, NLR, ureum, SGOT. Penurunan limfosit, eosinofil, IG.</p> <p>Foto thorax: normal</p> <p>EKG: normal sinus rhythm</p>



### Lampiran 03. Kelayakan Etik



PEMERINTAH KABUPATEN BULELENG  
 RUMAH SAKIT UMUM DAERAH KABUPATEN BULELENG  
 Jalan Ngurah Rai No. 30 Singaraja - Bali 81112 Telp/Fax (0362) 22046  
 website: rsud.bulelengkab.go.id email: rsud\_buleleng@yahoo.com  
 TERAKREDITASI PARIPURNA (★★★★★)  
 Nomor: KARS - SERT/1082/III/2023

**KOMITE ETIK PENELITIAN KESEHATAN  
 (HEALTH RESEARCH ETHICS COMMITTEE)  
 RSUD KABUPATEN BULELENG**

**KETERANGAN LOLOS KAJI ETIK  
 (ETHICAL CLEARANCE)**

NO: 021/EC/KEPK-RSB/VI/2023

<b>Peneliti Utama</b>	:	I Putu Krisna Wiryantara
<b>Pembimbing</b>	:	1. dr. I Ketut Andriyasa, Sp.PD 2. dr. Ni Luh Ranthi Kurniawathi, Sp.MK 3. dr. I Gede Nova Wirahjasa, Sp.An
<b>Nama Institusi</b>	:	Fakultas Kedokteran Universitas Pendidikan Ganesha
<b>Dengan Judul</b>	:	Karakteristik Demografis dan Klinis Pada Pasien Dispepsia Fungsional yang Dirawat Inap di RSUD Kabupaten Buleleng Tahun 2022

Dinyatakan layak etik sesuai dengan 7 (tujuh) standard WHO 2021, meliputi: nilai sosial, nilai ilmiah, pemerataan beban dan manfaat, resiko, bujukan atau eksploitasi, kerahasiaan dan privasi, persetujuan setelah penjelasan, yang merujuk pada pedoman CIOMS 2016.

Pernyataan Laik Etik ini berlaku selama kurun waktu 1 tahun, dari 26 Juni 2023 sampai 26 Juni 2024.

Pada akhir penelitian, peneliti utama harus menyerahkan:

1. Laporan kemajuan penelitian
2. Laporan kejadian efek samping (jika ada)
3. Laporan bahwa penelitian sudah selesai dilaksanakan.

Jika ada perubahan protocol dan atau perpanjangan penelitian, harus mengajukan kembali permohonan kajian etik penelitian (amandemen protokol).

Singaraja, 26 Juni 2023

Mengetahui,  
Ketua KEPK RSUD Kab.Buleleng



(dr. Sheila Gerhana Darmayanti, Sp.P)  
NIP. 19830610 200904 2 008



## Lampiran 04. Surat Izin Penelitian



PEMERINTAH KABUPATEN BULELENG  
 RUMAH SAKIT UMUM DAERAH KABUPATEN BULELENG  
 Jalan Ngurah Rai No. 30 Singaraja - Bali 81112 Telp Fax (0362) 22046  
 website: rsud.bulelengkab.go.id email: rsud\_buleleng@yahoo.com  
 TERAKREDITASI PARIPURNA (★★★★★)  
 Nomor: KARS - SERT/1082/III/2023

Singaraja, 26 Juni 2023

Nomor	: 00.9.2/3246/VI/RSUD/2023	Kepada,
Sifat	: Biasa	Yth. Kepala Dinas Penanaman Modal
Lampiran	: -	dan Pelayanan Terpadu Satu Pintu
Hal	: Rekomendasi	di-
		Singaraja

Menindaklanjuti surat Kepala Dinas Penanaman Modal dan Pelayanan Terpadu Satu Pintu (DPMPTSP) Nomor: 503/419/REK/DPMPTSP/2023 Tanggal 31 Mei 2023 dengan perihal Rekomendasi, maka bersama ini disampaikan bahwa kami menerima mahasiswa atas nama :

Nama : I Putu Krisna Wiryantara

Judul Skripsi : **"Karakteristik Demografis dan Klinis Pada Pasien Dispepsia Fungsional yang Dirawat Inap di RSUD Kabupaten Buleleng Tahun 2022."**

Untuk melakukan penelitian di RSUD Kabupaten Buleleng.

Demikian surat ini disampaikan, untuk dapat dipergunakan sebagaimana mestinya.

An. DIREKTUR  
 WADIR SDM RSUD KAB. BULELENG  
  
 (drg. I Ketut Wika)  
 NIP. 19700320 200312 1 006

## Lampiran 05. Surat Rekomendasi Izin Penelitian dari Dinas Penanaman Modal dan PTSP Kabupaten Buleleng



**PEMERINTAH KABUPATEN BULELENG  
DINAS PENANAMAN MODAL DAN PELAYANAN  
TERPADU SATU PINTU**

Jalan Ngurah Rai No. 72 Telepon (0362) 22063 - (0362) 27719

Nomor : 503/419/REK/DPMPSTSP/2023  
Lamp :  
Perihal : **Rekomendasi**

Kepada :  
Yth. Direktur Rumah Sakit Umum Daerah  
Kabupaten Buleleng

di  
**Tempat**

**I. Dasar :**

1. Peraturan Menteri Dalam Negeri RI Nomor : 64 Tahun 2011 tentang Pedoman Penerbitan Rekomendasi Penelitian;
2. Peraturan Menteri Dalam Negeri RI Nomor : 7 Tahun 2014 tentang Perubahan Atas Peraturan Menteri Dalam Negeri Republik Indonesia Nomor 64 Tahun 2011 Tentang Pedoman Penerbitan Rekomendasi Penelitian;
3. Peraturan Menteri Dalam Negeri RI Nomor : 138 Tahun 2017 tentang Penyelenggaraan Pelayanan Terpadu Satu Pintu Daerah;
4. Surat dari Dekan Fakultas Kedokteran Undiksha Nomor 518/UN48.24/PP/2023 Tanggal 30 Mei 2023 Perihal Permohonan Ijin Penelitian

**II. Setelah mempelajari dan meneliti rencana kegiatan yang diajukan, maka dapat diberikan Rekomendasi Kepada :**

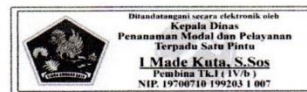Nama : I Putu Krisna Wiryantara  
NIK : 5171042901010001  
Pekerjaan : Pelajar/Mahasiswa  
Alamat : Jalan Gatot Subroto VI J No. 38, Denpasar, Lingk. Lumintang, Desa Dauh Puri Kaja, Kec. Denpasar Utara, Kota Denpasar  
Bidang / Judul : Karakteristik Demografis Dan Klinis Pada Pasien Dispepsia Fungsional Yang Dirawat Inap di RSUD Kabupaten Buleleng Tahun 2022  
Jumlah Peserta : 1 Orang  
Lokasi : Rumah Sakit Umum Daerah Kabupaten Buleleng  
Lamanya : 7 Bulan (01 Juni 2023 - 31 Desember 2023)

**III. Dalam melakukan kegiatan agar yang bersangkutan mematuhi ketentuan sebagai berikut :**

1. Sebelum mengadakan kegiatan agar melapor kepada Kepala Dinas Penanaman Modal dan PTSP Kabupaten Buleleng atau Pejabat yang Berwenang;
2. Tidak dibenarkan melakukan kegiatan yang tidak ada kaitannya dengan bidang/ judul dimaksud, apabila melanggar ketentuan akan dicabut ijinnya dan menghentikan segala kegiatannya;
3. Menaati segala ketentuan perundang-undangan yang berlaku serta mengindahkan adat istiadat dan budaya setempat;
4. Apabila masa berlaku Rekomendasi / Ijin ini telah berakhir, sedangkan pelaksanaan kegiatan belum selesai maka perpanjangan Rekomendasi / Ijin agar ditujukan kepada Instansi pemohon;
5. Menyerahkan 1 (satu) buah hasil kegiatan kepada Pemerintah Kabupaten Buleleng, melalui Kepala Dinas Penanaman Modal dan PTSP Kabupaten Buleleng.

Demikian Surat Rekomendasi ini dibuat untuk dipergunakan sebagaimana mestinya.

DITETAPKAN : SINGARAJA  
PADA TANGGAL : 31 MEI 2023



**Tembusan ini disampaikan kepada Yth:**

1. Kepala Dinas Penanaman Modal dan PTSP Prov. Bali
2. Kepala Badan Kesbangpol Kabupaten Buleleng
3. Camat Setempat
4. Yang Bersangkutan
5. Arsip



Dokumen ditandatangani secara elektronik menggunakan sertifikat Elektronik yang diterbitkan oleh Balai Sertifikasi Elektronik, Badan Siber Dan Sandi Negara

## Lampiran 06. Surat Keterangan Selesai Penelitian



**PEMERINTAH KABUPATEN BULELENG**  
**RUMAH SAKIT UMUM DAERAH KABUPATEN BULELENG**  
 Jalan Ngurah Rai No. 30 Singaraja – Bali 81112 Telp/Fax (0362) 22046,29629  
 Website : RSUD.Buleleng.go.id email : [rsud\\_buleleng@yahoo.com](mailto:rsud_buleleng@yahoo.com)  
**TERAKREDITASI PARIPURNA (★★★★★)**  
 Nomor : KARS – SERT/1082/III/2023

### SURAT KETERANGAN

Nomor : 400.7.22.1/ 5060 /IX/RSUD/ 2023

Yang bertanda tangan dibawah ini :

1. Nama : dr. PUTU ARYA NUGRAHA, Sp.PD
2. Jabatan : Direktur RSUD Kabupaten Buleleng

Dengan ini menerangkan bahwa :

1. Nama : I Putu Krisna Wiryantara
2. Umur : 22 Tahun
3. Kebangsaan : Indonesia
4. Agama : Hindu
5. Pekerjaan : Mahasiswa
6. Alamat : Jalan Gatot Subroto VI J  
No.38, Denpasar, Link. Lumintang, Desa Dauh Puri  
Kaja, Kec. Denpasar Utara, Kota Denpasar .

telah selesai melaksanakan Penelitian di RSUD Kabupaten Buleleng pada tanggal 26 Juli 2023 sampai dengan 4 September 2023

Demikian surat keterangan ini dibuat untuk dipergunakan seperlunya.

Singaraja, 13 September 2023

Direktur,  
RSUD KABUPATEN BULELENG



(dr. Putu Arya Nugraha, Sp.PD)

Pembina, IV/b

NIP. 19750601 200212 1 009

### Lampiran 07. Hasil Olah Data SPSS

#### Usia

		Frequency	Percent	Valid Percent	Cumulative Percent
Valid	<12 tahun	2	3.2	3.2	3.2
	12-25 tahun	8	12.7	12.7	15.9
	26-45 tahun	15	23.8	23.8	39.7
	46-65 tahun	18	28.6	28.6	68.3
	>65 tahun	20	31.7	31.7	100.0
	Total	63	100.0	100.0	

#### Jenis Kelamin

		Frequency	Percent	Valid Percent	Cumulative Percent
Valid	Laki-laki	35	55.6	55.6	55.6
	Perempuan	28	44.4	44.4	100.0
	Total	63	100.0	100.0	

#### Pekerjaan

		Frequency	Percent	Valid Percent	Cumulative Percent
Valid	Buruh	4	6.3	6.3	6.3
	Buruh tani	1	1.6	1.6	7.9
	Mahasiswa	2	3.2	3.2	11.1
	Pelajar	6	9.5	9.5	20.6
	Petani	8	12.7	12.7	33.3
	PNS	2	3.2	3.2	36.5
	Swasta	11	17.5	17.5	54.0
	Tidak bekerja	29	46.0	46.0	100.0
	Total	63	100.0	100.0	

## Daerah Asal

		Frequency	Percent	Valid Percent	Cumulative Percent
Valid	Banjar	8	12.7	12.7	12.7
	Buleleng	17	27.0	27.0	39.7
	Busungbiu	3	4.8	4.8	44.4
	Gerokgak	2	3.2	3.2	47.6
	Kubutambahan	3	4.8	4.8	52.4
	Penebel	1	1.6	1.6	54.0
	Sawan	8	12.7	12.7	66.7
	Seririt	9	14.3	14.3	81.0
	Sukasada	6	9.5	9.5	90.5
	Tejakula	6	9.5	9.5	100.0
	Total	63	100.0	100.0	

## Gejala Klinis

		Frequency	Percent	Valid Percent	Cumulative Percent
Valid	Mual-muntah	33	52.4	52.4	52.4
	Nyeri ulu hati	26	41.3	41.3	93.7
	Penurunan nafsu makan	1	1.6	1.6	95.2
	Sesak	2	3.2	3.2	98.4
	Sulit menelan	1	1.6	1.6	100.0
	Total	63	100.0	100.0	

## Darah lengkap

		Frequency	Percent	Valid Percent	Cumulative Percent
Valid	Ya	63	100.0	100.0	100.0

**Urin Lengkap**

		Frequency	Percent	Valid Percent	Cumulative Percent
Valid	Ya	22	34.9	34.9	34.9
	Tidak	41	65.1	65.1	100.0
	Total	63	100.0	100.0	

**Feses Lengkap**

		Frequency	Percent	Valid Percent	Cumulative Percent
Valid	Ya	1	1.6	1.6	1.6
	Tidak	62	98.4	98.4	100.0
	Total	63	100.0	100.0	

**Faal Hati**

		Frequency	Percent	Valid Percent	Cumulative Percent
Valid	Ya	4	6.3	6.3	6.3
	Tidak	59	93.7	93.7	100.0
	Total	63	100.0	100.0	

**Faal Ginjal**

		Frequency	Percent	Valid Percent	Cumulative Percent
Valid	Ya	1	1.6	1.6	1.6
	Tidak	62	98.4	98.4	100.0
	Total	63	100.0	100.0	



**Foto Thorax**

		Frequency	Percent	Valid Percent	Cumulative Percent
Valid	Ya	54	85.7	85.7	85.7
	Tidak	9	14.3	14.3	100.0
	Total	63	100.0	100.0	

**Foto Abdomen**

		Frequency	Percent	Valid Percent	Cumulative Percent
Valid	Ya	10	15.9	15.9	15.9
	Tidak	53	84.1	84.1	100.0
	Total	63	100.0	100.0	

**USG**

		Frequency	Percent	Valid Percent	Cumulative Percent
Valid	Ya	7	11.1	11.1	11.1
	Tidak	56	88.9	88.9	100.0
	Total	63	100.0	100.0	

**EKG**

		Frequency	Percent	Valid Percent	Cumulative Percent
Valid	Ya	49	77.8	77.8	77.8
	Tidak	14	22.2	22.2	100.0
	Total	63	100.0	100.0	

**Tatalaksana**



		Frequency	Percent	Valid Percent	Cumulative Percent
Valid	Antasida + Antiemetik	1	1.6	1.6	1.6
	PPI	5	7.9	7.9	9.5
	PPI + Antasida	15	23.8	23.8	33.3
	PPI + Antasida + Antiemetik	17	27.0	27.0	60.3
	PPI + Antasida + Sucralfat	5	7.9	7.9	68.3
	PPI + Antiemetik	8	12.7	12.7	81.0
	PPI + Sucralfat	1	1.6	1.6	82.5
	H2RA + Antasida	4	6.3	6.3	88.9
	H2RA + Antasida + Antiemetik	5	7.9	7.9	96.8
	H2RA + Antasida + Sucralfat + Antiemetik	1	1.6	1.6	98.4
	H2RA + Antiemetik	1	1.6	1.6	100.0
	Total	63	100.0	100.0	

**Komplikasi**

		Frequency	Percent	Valid Percent	Cumulative Percent
Valid	Konstipasi	2	3.2	3.2	3.2
	Panic attack	1	1.6	1.6	4.8
	Syok hipovolemik	2	3.2	3.2	7.9
	Tidak ada	58	92.1	92.1	100.0
	Total	63	100.0	100.0	

**Peyakit Penyerta**

		Frequency	Percent	Valid Percent	Cumulative Percent
Valid	Cystitis	3	4.8	4.8	4.8
	Hipertensi	3	4.8	4.8	9.5
	Lainnya	22	34.9	34.9	44.4
	Tidak ada	35	55.6	55.6	100.0
	Total	63	100.0	100.0	

**Lampiran 08. Dokumentasi Pengambilan Data**













## RIWAYAT HIDUP



I Putu Krisna Wiryantara lahir di Denpasar, 29 Januari tahun 2001. Penulis lahir dari pasangan suami istri Bapak I Nyoman Wirta dan Ibu Ni Wayan Wassri. Penulis berkebangsaan Indonesia dan beragama hindu. Penulis tinggal di Jalan Gatot Subroto VI J No. 38, Denpasar.

Penulis menyelesaikan pendidikan dasar di SDN 22 Dauh Puri pada tahun 2013, menyelesaikan pendidikan menengah pertama di SMPN 10 Denpasar pada tahun 2016, dan menyelesaikan pendidikan menengah atas di SMAN 4 Denpasar pada tahun 2019, serta melanjutkan pendidikan strata 1 di Program Studi Kedokteran, Jurusan Kedokteran, Fakultas Kedokteran Universitas Pendidikan Ganesha. Pada akhir tahun 2023 penulis sudah menyelesaikan skripsi yang berjudul “Karakteristik Demografis dan Klinis Pasien Dispepsia Fungsional yang Dirawat Inap di RSUD Kabupaten Buleleng Tahun 2022”. Selanjutnya, mulai tahun 2020 sampai dengan penulisan skripsi ini, penulis masih terdaftar sebagai mahasiswa Program Studi S1 Kedokteran di Universitas Pendidikan Ganesha.